

" گزارش سه مورد پسودولنفوم معده "

دکتر مرتضی عطری - دکتر پروین میرید - دکتر افسانه بقائی

تعریف:

پسودولنفوم معده ضایعه شبه تومورالی است که معمولا " همراه با علائم زخم پپتیک مزمن می باشد . از لحاظ هیستولوژی بصورت انفیلتراسیون سلولهای لنفوئیدی با ایجاد فیبروز است . قسمت اعظم آن از سلول های لنفوسیت کوچک با ایجاد فولیکولهای لنفاوی با مراکز واکنشی تشکیل می یابد . ایندکس میتوتیک پائین بوده و آتی پیسم سلولی وجود ندارد . گرفتاری عقده های لنفاوی در جریان آن دیده نمی شود .

اخیرا " تعدادی از موارد پسودولنفوم معده همراه با لنفوم فوکال گزارش شده است (۱و۶) .

پسودولنفوم در سایر نقاط بدن از قبیل چشم ، پوست ، غدد بزاقی ، عقده های لنفاوی مدیاستن و شکمی ، دستگاه گوارش و پستان گزارش شده است . معده یکی از شایع ترین محل های ایجاد پسودولنفوم می باشد . (۶) بطور کلی دستگاه گوارش محل شایعی برای اختلالات لنفوپرولیفراتیو می باشد . هیپرپلازی لنفوئید تقریبا " در تمام قسمت های دستگاه گوارش دیده شده و در خیلی از شرایط اتفاق می افتد .

بطور طبیعی بافت لنفوئید در سراسر مخاط دستگاه گوارش وجود داشته و به سه فرم دیده میشود : (۴)

۱- سیافت لنفاوی منتشر که بطور تیبیک در لامینا پروپریای معده و روده وجود دارد .

۲- ندول های منفرد که در سراسر دستگاه گوارش پراکنده اندولی بیشتر در قسمت دیستال کولون دیده میشوند .

۳- ندول های مجتمع که در روده باریک و آپاندیس وجود دارند .

گزارش بیماران مؤسسه سرطان :

در اینجا سه بیمار مبتلا به پسودولنفوم معده گزارش شده و لیتراتور مورد مطالعه قرار گرفته است .

* بیمار اول - آقای ج - الف ۳۱ ساله در تیر ماه ۱۳۶۴ بعلت دردهای مبهم اپیگاستر با سابقه ۱/۵ ماهه مراجعه می کند و کاهش وزن داشته است . در معاینه بالینی نکته مثبتی وجود نداشت و آزمایشات روتین خون و ادرار طبیعی بود .

در رادیوگرافی وجود توموری وژتان در ناحیه آنتر معده با تشخیص لنفوم بدخیم گزارش شد .

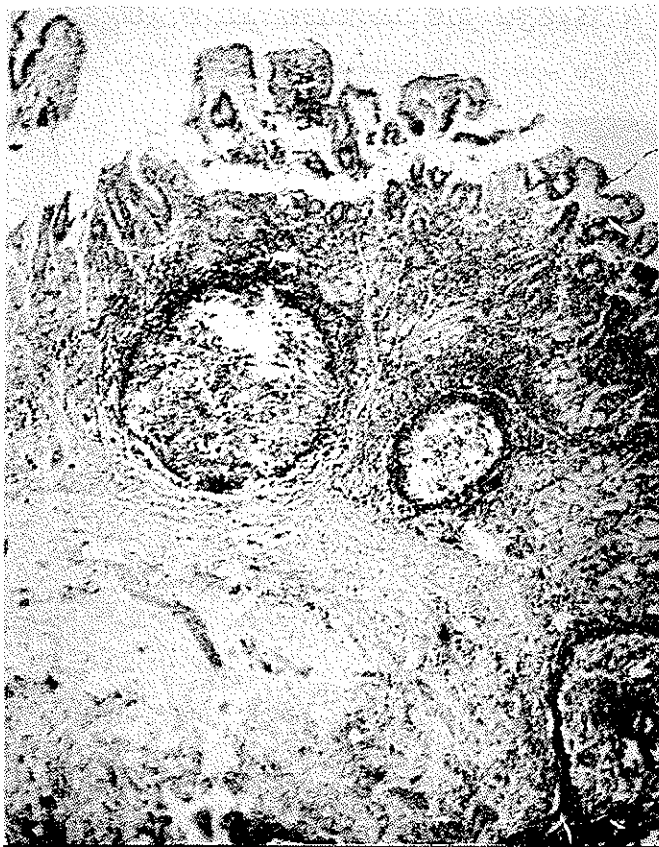در آندوسکوپی توموری به قطر ۶ سانتی متر در آنتر

و در امنتوم ۵ غده لنفاوی دیده شد . میکروسکوپی : مخاط دارای اروزیون اولسراسیون بوده همچنین بصورت گسترده بوسیله سلولهای لنفاوی انفیلتره شده و ایجاد نمای هیپرپلازی فولیکولر بافت لنفاوی با ایجاد مراکز ژرمینال کرده است و در اغلب مناطق تمام ضخامت مخاط معده را اشغال کرده و مخاط در اطراف هیپرپلازی لنفاوی علائم گاستریت آتروفیک را نشان میدهد . زیر مخاط بطور گسترده فیبروتیک بوده و ارتشاح پراکنده سلولهای آماسی وجود دارد در لایه های عضلانی در اطراف عروق ، ارتشاح خفیف سلولهای آماسی مشاهده میشود . عقده های لنفاوی بدست آمده هیپرپلازیک هستند . (تصویر ۲۰۱) .

معده مشاهده گردید که بیوپسی به عمل آمد و تشخیص آسیب شناسی لنفوم بدخیم گزارش شد . بیمار تحت عمل گاسترکتومی ساب توتال (Subtotal) ، امنتکتومی و اسپلنکتومی قرار گرفت . گزارش پاتولوژی آن به شرح زیر میباشد : ماکروسکوپی : معده شامل رزکسیون ساب توتال معده ، انحنای بزرگ به طول ۱۶ سانتی متر و انحنای کوچک به طول ۹ سانتی متر است . قطر دهانه پروگزیمال ۹ سانتی متر و قطر دهانه دیستال ۴ سانتی متر میباشد . به معده ، امنتوم بسه اقطار ۲۳×۲۳ سانتی متر متصل است . در برش در ۲/۵ سانتی متری دهانه دیستال برآمدگی با سطح زخمی به بزرگترین قطر ۵/۵ سانتی متر معده را انفیلتره کرده است . در جستجوی انحنای بزرگ ۲ غده لنفاوی ، در انحنای کوچک ۷ غده لنفاوی



تصویر ۱ - سطح مخاطی زخمی است . انفیلتراسیون سلولهای لنفوئیدی فیروز زیر مخاطی دیده میشود .



تصویر ۲ - مخاط توسط سلولهای لنفوئید انفیلتره شده و فولیکولهای لنفوئید با مراکز واکنشی دیده میشود. زیر مخاط فیبروتیک است.

راد یولوژیک و اندوسکوپی، تومور آنتر معده بود. در این مورد عمل جراحی گاسترکتومی ساب توتال (Subtotal) بعمل آمد و گزارش پاتولوژی به شرح زیر است:

ماکروسکوپی: قطعه‌ای از معده که طول انحنای بزرگ آن ۲۵ سانتی متر، انحنای کوچک ۷ سانتی متر، دهانه پروگزیمال به قطر ۸ سانتی متر و دهانه دیستال به قطر ۲ سانتی متر است. امتوم در مجاورت انحنای بزرگ به ابعاد ۲۰×۱۳×۳ سانتی متر و در مجاورت انحنای کوچک به ابعاد ۵×۴×۲ سانتی متر می‌باشد. پس از برش توموری در انحنای کوچک به اقطار ۴×۳ سانتی متر بانهای زخمی و مهاجم مشاهده میشود که در ۵/۵ سانتی متری دهانه دیستال قرار دارد. ضخامت دیواره معده در منطقه تومورال حداکثر ۱ سانتی متر است. در این منطقه تمام دیواره توسط تومور انفیلتره شده است. در مزوی مجاور انحنای کوچک ۶ عدد غده لنفاوی و در مزوی انحنای بزرگ ۵ عدد غده لنفاوی دیده شد.

میکروسکوپی: سطح مخاط روزیون و اولسراسیون دارد. لامینا پروپریا و زیرمخاط دارای ارتشاح گسترده سلولهای آماسی است که ایجاد فولیکولهای لنفاوی با مراکز واکنشی فعال نموده‌اند. همچنین زیر مخاط دارای فیبروز گسترده و

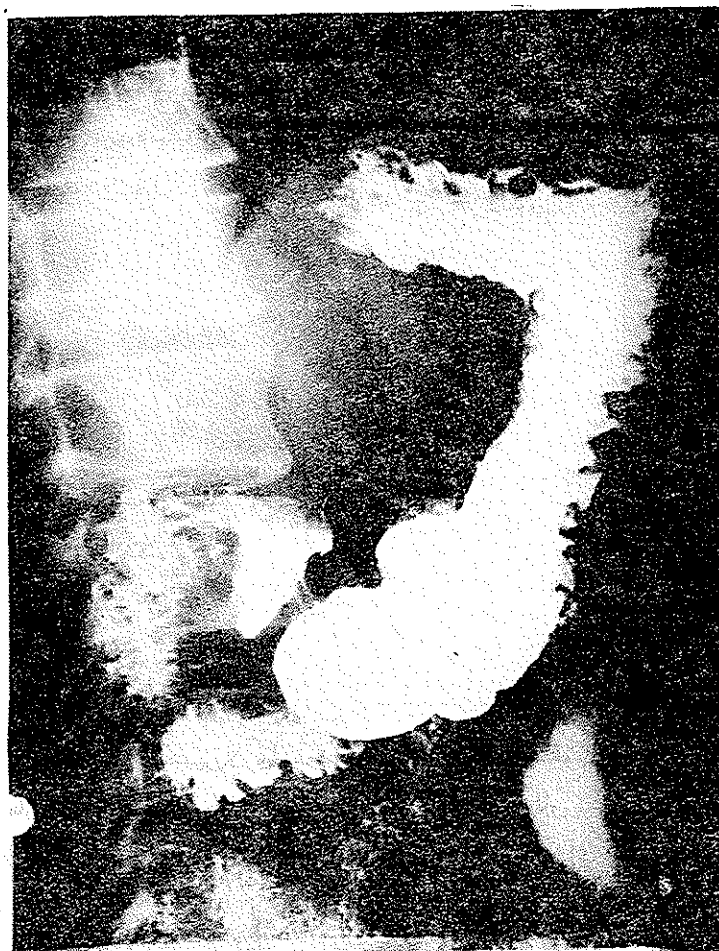تشخیص: هیپرپلازی لنفوئید خوش خیم (پسودولنفوم) (شماره ۱۶۱۱-۶۴ بخش آسیب شناسی موءسه سرطان). بیمار مورد نظر تا این تاریخ تحت پیگیری است و عارضه‌ای ندارد.

بیمار دوم - آقای ر - ط ۵۶ ساله که دوبار سابقه مراجعه و بستری داشته، تاریخ اولین مراجعه مرداد ماه سال ۱۳۶۴ بوده، شکایت اصلی وی از دردهای مبهم اپیگاستر از ۱۲ سال قبل و همچنین استفراغ بوده است. در معاینه بالینی نکته مثبتی نداشته و آزمایشات زوتین خون و ادرار طبیعی بوده است.

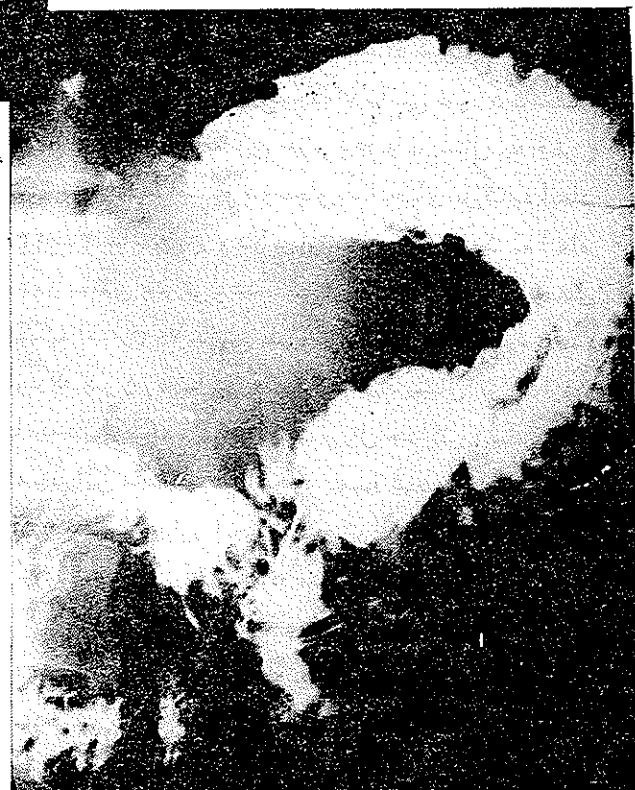در آندوسکوپی در ناحیه آنتر معده ضایعات انفیلتراتیو وجود داشته و در بیوپسی این ضایعات، علائم التهاب مزمن گزارش شده بود. به همین جهت بیمار با درمان مدیکال مرخص شد.

بار دوم در آبان ماه همان سال مراجعه داشته و علت مراجعه دردهای مبهم اپیگاستر مقاوم به درمان مدیکال با کیفیت دوره‌ای بود. در رادیوگرافی علائم ضایعه انفیلتراتیو در ناحیه آنتر معده با تشخیص تومور معده وجود داشت. (تصویر ۳ و ۴) تشخیص در مورد این بیمار بر مبنای علائم

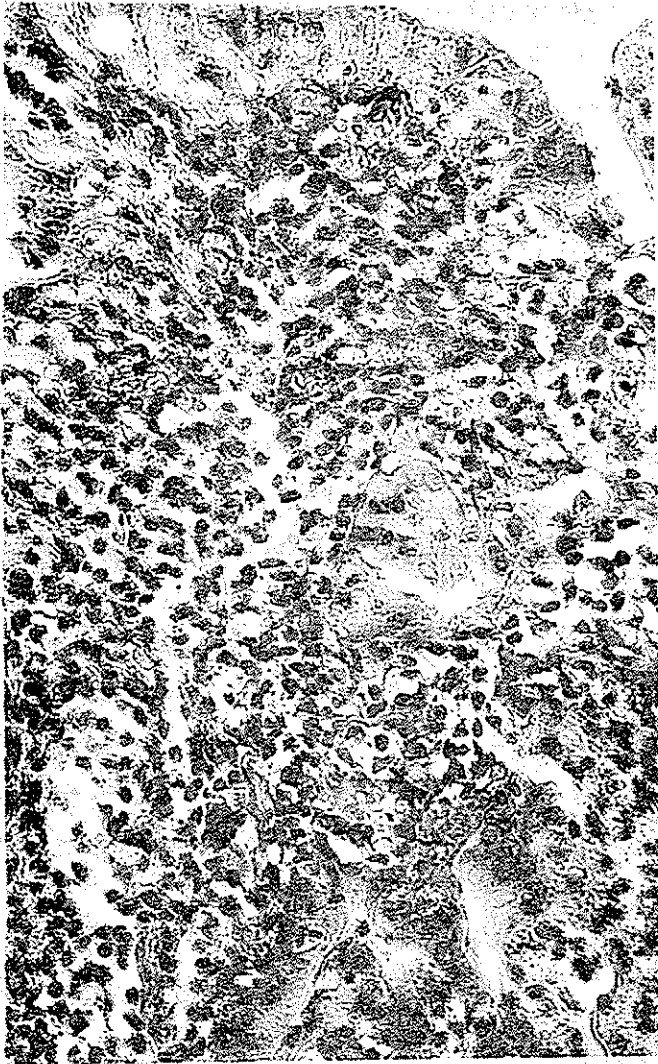
ارتشاح کانون‌های لنفوسیت‌ریمی باشد. ارتشاح کانون‌های کوچک
لنفوسیت‌ر در لابلاهی عضله و سروز هم مشهود است (تصویر ۵ و
۶).



تصویر ۳ - مربوط به بیمار دوم



تصویر ۴ - مربوط به بیمار دوم



تصویر ۵ - پوشش مخاطی دست نخورده
و در کوریون انفیلتراسیون سلولهای لنفوئید وجود دارد .

تصویر ۶ - قسمت عمقی مخاط و زیرمخاط است . در
مخاط انفیلتراسیون شدید سلولهای
لنفوئید و در زیر مخاط فیبروز شدید
با انفیلتراسیون لنفوئید بصورت
کانونهای کوچک مشاهده میشود .



ماکروسکوپی: نمونه ارسالی شامل قسمت دیستال معده که انحناى بزرگ آن به طول ۲۲ سانتی متر و انحناى کوچک ۷ سانتی متر میباشد. دهانه پروگزیمال به قطر ۱۰ سانتی متر و دهانه دیستال به قطر ۴ سانتی متر است. چین های معده در قسمت میانی و دیستال صاف شده و در ناحیه خلفی آنترزخمى به قطر ۱/۵ سانتی متر با حواشی برجسته وجود دارد. در برش ناحیه زخمی، در زیر زخم توده‌ای با قوام نسبتاً نرم به رنگ کرم خاکستری دیده میشود. در مزوی انحناى بزرگ تعداد ۴ گانگلیون لنفاوی از قطر ۰/۷ تا ۱/۵ سانتی متر جدا گردید. در مزوی انحناى کوچک تعداد ۷ عدد گانگلیون از قطر ۰/۳ تا ۲/۵ سانتی متر یافت شد.

میکروسکوپی: اپی تلیوم مخاط در قسمتی از بین رفته و سطح آن مفروش از لایه فیبرینولکوسیت است. در زیر آن نسج گرانولاسیون مشاهده میگردد. در مخاط انفیلتراسیون سلولهای لنفوسیت و پلاسموسیت وجود دارد که تا عمق عضله پیشرفت کرده است و در بعضی نواحی، فولیکولهای لنفاوی با مراکز زایگر ساخته شده است. بعلاوه، فیبروز و افزایش ضخامت دیواره عروق و خرابی رشته های عضلانی همراه با انفیلترای شدید لنفوئید هم دیده میشود. (تصویر ۸)

تشخیص: هیپرپلازی لنفوئید خوش خیم (پسودولنفوم) (شماره ۱۴۲-۴۶ بخش آسیب شناسی مؤسسه سرطان). این بیمار نیز تحت پیگیری بوده و تاکنون عارضه‌ای نداشته است.

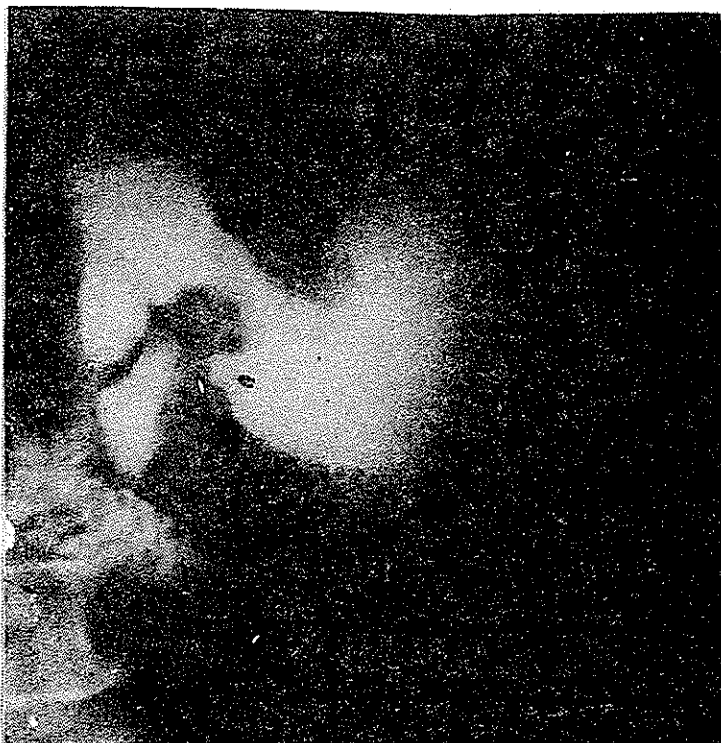بیمار سوم - آقای م - الف ۶۳ ساله که در اسفند ماه ۱۳۶۵ بعلت نفخ شکم و بی اشتهاى با سابقه ۱/۵ ساله مراجعه میکند و ۱۵ کیلوگرم کاهش وزن داشته است. در معاینه بالینی نکته‌ای نداشته و آزمایشات روتین خون و ادرار طبیعی بود.

در رادیوگرافی نامنظمی ورژیدیتیه در ناحیه آنتزر معده نزدیک پیلور و همچنین اثر فشاری روی قسمت دوم دئودنوم وجود داشت که مشکوک به ضایعه فضاگیر ناحیه آنتزر بود. (تصویر ۷)

در آندوسکوپی بار اول در ناحیه پیلور زخم های مخاطی دیده شده بود که بعد از ۲ ماه درمان طبیسی در آندوسکوپی مجدد در ناحیه آنتراولسری مشاهده شد. بیوپسی برداشته شده از آندوسکوپی اول نشان دهنده زخم پپتیک مزمن بوده و در بار دوم مشکوک گزارش شد.

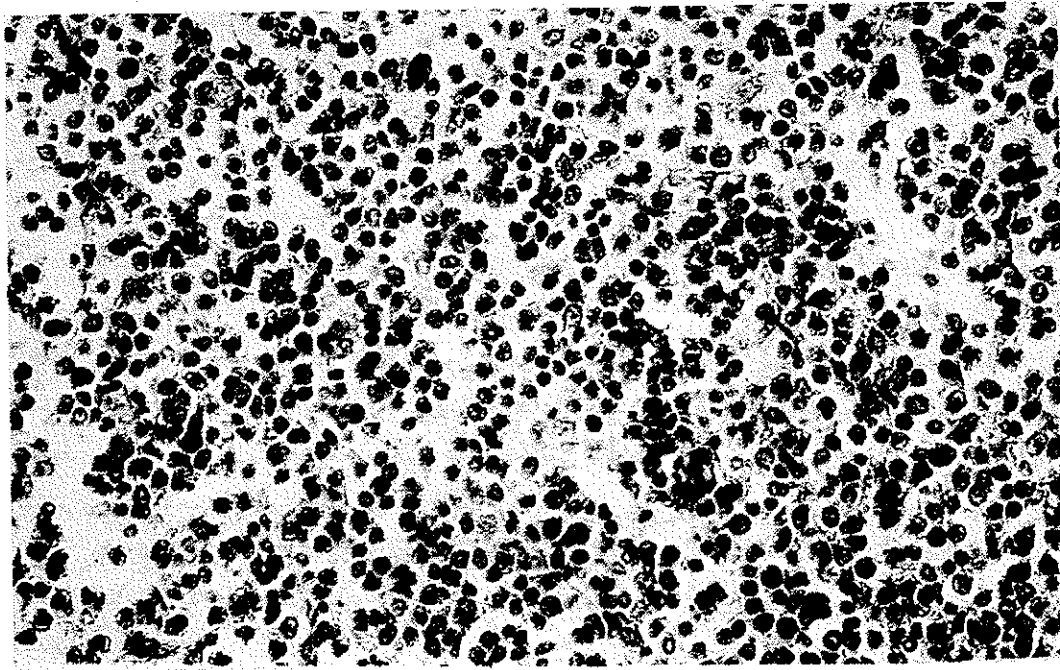
این بیمار تحت عمل گاسترکتومی پارسیال (Partial) قرار گرفت و گزارش پاتولوژی آن به شرح زیر میباشد:

تصویر ۷ - مربوط به بیمار سوم



تشخیص: زخم پپتیک همراه هیپرپلازی لنفوئید خوش خیم (پسودولنفوم) (شماره ۵۹۲۰ - ۶۵ بخش آسیب شناسی مؤسسه سرطان).
این بیمار هم تحت پیگیری میباشد و تا این زمان ناراحتی دیگری نداشته است.

تصویر ۸ - با درشت‌نمایی قوی دیده میشود که اکثریت سلولها از نوع لنفوسیت کوچک و تعداد کمی هیستوسیت است.



بحث:

تاریخچه - Gastric pseudolymphoma (GPL)
پسودولنفوم معده - Gastric pseudo-pseudolymphoma اولین بار در سال ۱۹۵۸ توسط Smith و Helwig و بعدها در سال ۱۹۶۳ بوسیله Jacobs توصیف گردید. اصطلاح پسودولنفوم توسط Jacobs پیشنهاد شده ولی Ranchod, Dorfman و همکارانش واژه هیپرپلازی لنفوئید فوکال را ترجیح میدهند. Nakamura Focal lymphoid hyperplasia و همکارانش به آن هیپرپلازی لنفوریتیکولار راکتیو معده نام نهاده‌اند. (RLH=Reactive lymphoreticular hyperplasia of the stomach)

شیوع -

در گذشته GPL رامسئول $\frac{1}{4}$ تا $\frac{1}{3}$ و یابیش از نیمی از موارد تومورهای لنفوئید معده می‌دانستند، ولی با بررسی لیتراتور شیوع حقیقی GPL ۱۵ - ۱۰٪ تومورهای لنفوئید معده می‌باشد. (۱)
پسودولنفوم معده در بالغین، بیشتر در دهه ششم و در زنها اندکی بیشتر از مردها دیده میشود. نسبت مرده و زن ۱/۱/۱۴ میباشد. (۶)
هر سه بیمار مورد گزارش ما مرد بوده‌اند.

علائم بالینی -

شایع ترین شکایت بیماران درد اپیگاستر میباشد. بطور کلی علائم زخم پپتیک در این بیماران شایع است و موجب اشتباه تشخیصی با اولسرپپتیک میگردد. در تعداد

در مورد معده تمامی این اصطلاحات بطور مترادف بکار می‌رود.

فیبروتیک شامل تجمع وسیع سطحی از سلولهای لنفوسیت که چین های مخاطی را دفرمه می کنند . ممکن است مشابه این ضایعه در سایر قسمت های دستگاه گوارش وجود داشته باشد . بعلاوه این بیماران ممکن است هیپوگاماگلوبولینمی و زیاردیازیس داشته باشند .

نوع هیپرپلازی لنفوئید آنژیوفولیولار کاملاً غیر شایع است و براحتی از دو نوع دیگر متمایز میشود . این ضایعه بصورت داخل جداری و غیر اولسراتیو است ، فیبروز داخل ضایعه وجود ندارد و طرح آنژیوفولیولار کلاسیک را نشان میدهد .

تقسیم بندی دیگری که در مورد پسودولنفوم معده ارائه شده ، در سال ۱۹۸۷ و توسط Tokunaga و همکارانش بوده است که پسودولنفوم معده را از نظر ماکروسکوپی به سه دسته تقسیم نمودند . این سه دسته عبارتند از : ندولار - اولسراتیو - آروزیو . (۶)

- پسودولنفوم ندولار Nodular : این نوع نادر است . از نظر ماکروسکوپی GPL ندولار بصورت توموری است زیرمخاطی با پوششی از مخاط طبیعی که معمولاً در قسمت مرکزی ، آروزیون خفیفی دارد ولی نشانهای از زخم قبلی دیده نمیشود .

این ضایعه در سطح برش از بافت اطراف حدوداً کاملاً مشخصی دارد . عمق ضایعه در تعدادی از بیماران به طبقه زیر مخاطی و در عدهای دیگر به طبقه عضلانی میرسد . از نظر میکروسکوپی ، GPL تیپ ندولار متشکل از پرولیفراسیون لنفوسیت های بالغ کوچک با مراکز زایگرنایتمی میباشد . شواهدی از آتی پیسم در سانتروپلاست های مراکز زایگر و لنفوسیت های بالغ اطراف وجود ندارد . فعالیت میتوتیک پائین است . انفیلتراسیون ائوزینوفیل و پلاسما سل هم به چشم می خورد . رشته های رتیکولین در مراکز ضایعه ممکن است وجود داشته باشد که با رنگ آمیزی نقره دیده میشود .

در این بیماران اثری از آتروفی ، متاپلازی و فیبروز وجود ندارد و این یافته بخصوص نشان میدهد که GPL تیپ ندولار در پاسخ به زخم یا التهاب ایجاد نمیشود . این فرم ضایعات مشابه غدد لنفاوی Aberrant هستند و لسی ساختمان های سینوزوئیدی ندارند و میتوان آنها را بعنوان

کمی از بیماران شکایت اصلی اتساع شکم و اسهال میباشد (۶) در ۲ مورد از ۳ بیمار این گزارش درد اپیگاستر و در یک مورد نفخ شکم و بی اشتها بی علامت اصلی بوده است بطور کلی علامت بالینی پاتوگنومونیک وجود ندارد .

رادیولوژی و آندوسکوپی -

پسودولنفوم معده به ۲ فرم عمده تظاهر میکند : (۴) در یک نوع ، ضایعه ممکن است تصویر رادیولوژیک و آندوسکوپی زخم پپتیک را داشته باشد و فقط در مطالعه هیستولوژیک تشخیص داده شود .

نوع دوم که شایعتر است ، از نظر رادیولوژیک و آندوسکوپی مشابه نئوپلاسم بدخیم (کارسینوم یا لنفوم) تظاهر میکند . در این موارد انفیلتراسیون لنفوئید سبب ضخامت دیواره معده شده ، مشابه اولسری با لبه های برجسته میشود یا بصورت افزایش ضخامت چین های مخاطی بطور منتشر و بدون وجود زخم خواهد بود . (۴)

در بیماران ماهم یافته های رادیولوژیک و آندوسکوپی در دو بیمار مشابه ضایعه بدخیم و در بیمار سوم اولسرپپتیک بوده است .

پاتولوژی -

Brooks و همکارانش در سال ۱۹۸۳ سه نوع مشخص پسودولنفوم معده را شرح دادند که به قرار زیر میباشد : (۱) ۱- نوع شایع التهابی (Inflammatory) که معمولاً به همراه زخم و فیبروز وسیع است .

۲- نوع ندولار (Nodular) که همراه ضایعات متعدد در دستگاه گوارش است .

۳- هیپرپلازی لنفوئید آنژیوفولیولار (Angiofollicular lymphoid hyperplasia) نوع التهابی که از همه شایعتر است به این صورت توصیف میگردد : ضایعه معمولاً زخمی است که توسط انفیلتراسیون لنفوسیتی احاطه شده ، که این لنفوسیت ها توسط بافت فیبروز متراکم به حجراتی تقسیم شده اند گرچه ممکن است این انفیلترها به سرور و آموتوم یا کولون توسعه یابد و یا حتی پر فوره شود ، ولی این تیپ ضایعه یک وضعیت راکتیو میباشد . نوع ندولار ضایعه ای است لنفوسیتیک غیر اولسراتیو و غیر

مشترک است. در تقسیم بندی Tokunaga از نوع آنژیوفولیولار ذکری به عمل نیامده است چون همانطور که Brooks خاطر نشان کرده است بندرت دیده میشود و بعلاوه، در تقسیم بندی Brooks احتمالاً "نوع التهابی شامل پسودولنفومای روزیو و اولسراتیو است. پسودولنفوم دو بیمار اول این گزارش از نوع روزیو و سومین بیمار تیپ اولسراتیو میباشد.

تشخیص افتراقی -

یکی از مراحل مشکل در تشخیص پسودولنفوم، افتراق آن از لنفوم بدخیم است.

بطور کلی ۲۵-۱۰٪ لنفوم های بدخیم در مناطقی غیر از عقده های لنفاوی دیده میشوند. شایع ترین محل لنفوم Extranodal معده و سایر نقاط دستگاه گوارش می باشد. (۲)

اخیراً گزارش شده که خیلی از موارد لنفوم های Extranodal مثل لنفوم های دستگاه گوارش از بافت لنفوئید مخاطی (MALT) Mucosa-associated lymphoid tissue ثانویه به یک التهاب مزمن، منشاء میگیرند. (۲)

حدود ۷۰-۶۰٪ لنفوم های دستگاه گوارش تحت عنوان Diffuse large cell type طبقه بندی میشوند. لنفوم Small cell هم ممکن است در دستگاه گوارش دیده شود و در یک بررسی ۲۶/۶٪ موارد را شامل شده است. اکثر موارد لنفوم Large cell دستگاه گوارش از لنفوسیت های B منشاء میگیرند. لنفوم فولیکولار کمتر شایع بوده و هوچکین تقریباً نادر است. (۲)

لنفوم های دستگاه گوارش از نظر مورفولوژی متغیر بوده ممکن است بصورت ضایعات زخمی با لبه های برجسته، توده تومورال حجیم داخل جداری، انفیلتراسیون منتشر به همراه هیپرتروفی مخاطی و زخم کوچک با حاشیه مشخص دیده شوند.

اصولاً تشخیص پاتولوژیک لنفوم براساس معیارهای مورفولوژیک بخصوص منومورفیسم سلولی و آتی پیسم سلولها است. ولی علیرغم این مشخصات، استثناء هایی وجود دارد که قاطعیت آن را کم میکند. مثلاً "بعضی از لنفوم های Extranodal مثل Peripheral T-cell

پرولیفراسیون اولیه بافت لنفوئید تلقی کرد.

- پسودولنفوم اولسراتیو Ulcerative : این فرم غالباً "قبل از عمل جراحی اشتباها" بعنوان کانسر پیشرفته معده تشخیص داده میشود.

(Borrmann III, IV)

پسودولنفوم اولسراتیو تیپیک شامل یک آتشفشان زخمی در مرکز ضایعه می باشد که توسط چین های مخاطی ضخیم احاطه شده است. عمق زخم ممکن است به طبقه عضلانی یا سروز برسد.

از نظر میکروسکوپی، بستر زخم شامل بافت همبند فیبروسولولا راست که توسط لایه های بافت دژنره پوشیده شده. پرولیفراسیون فولیکولهای لنفوئید با مراکز زایگر در سراسر بافت همبند، یا بطور متراکم در قسمت محیطی طبقه مخاطی دیده میشود.

طبق گزارش Tokunaga، یک مورد از بیماران مبتلا به این نوع پسودولنفوم معده، معیارهای لنفوم بدخیم فوکال (FML) Focal malignant lymphoma را همانطور که توسط Brooks توصیف شده بود، داشته است.

- پسودولنفوم روزیو Erosive: این فرم شایع ترین نوع پسودولنفوم است. تشخیص قبل از عمل در عده زیادی از بیماران Borrmann IV یا کانسر با رشد سطحی Superficial spreading cancer بوده است. از نظر ماکروسکوپی، در این بیماران در منطقه Intermediate (یعنی جایی که غدد پیلوریک و غدد فونددیک بهم میرسند) روزیون شدید دیده میشود. این روزیون در سمت Oral ضایعه شدیدتر میباشد. این ضایعه در دو طرف انحنای کوچک، هم دیواره قدامی و هم دیواره خلفی قرینه است. از لحاظ میکروسکوپی، لنفوسیت های بالغ کوچک در لامینا پروپریای مخاط وزیر مخاط بصورت فولیکولهای لنفاوی با مراکز زایگر وجود دارند. موسکولاریس موکوزا توسط پرولیفراسیون لنفوسیت ها قطع میشود، غدد پیلوریک شدیداً آتروفیک بوده، بندرت دیده میشوند.

سلولهای انفیلتره عمدتاً "از نوع لنفوسیت های بالغ کوچک با هسته گرد منظم و سیتوپلاسم ناچیز هستند. میتوز فقط در سانتروبلاست های مراکز زایگر دیده میشود. تطبیق دو تقسیم بندی فوق الذکر مشکل است. نوع ندولار در هر دو

GPL توسط فیروز دسته دسته میشود ولی این حالت در لنفوم نادر است و در لنفوم فیروز در پائین ضایعه به چشم می خورد. (۱)

فقدان نکروز و تهاجم عروقی ارزش تشخیصی برای پسودولنفوم ندارد ولی اگر وجود داشته باشد، شدیداً بر علیه تشخیص GPL خواهد بود (۱). انفیلترای لنفوئید در پسودولنفوم در $\frac{1}{3}$ موارد محدود به مخاط وزیر مخاط بوده ولی در $\frac{1}{3}$ موارد ممکن است به طبقه عضلانی و سروز هم گسترش یابد. (۵) از طرف دیگر، حدود ۳۶٪ لنفوم های معده فقط گرفتاری مخاط وزیر مخاط دارند. بنابراین، میزان درگیری دیواره معده از لحاظ افتراق لنفوم بدخیم از پسودولنفوم اهمیتی ندارد. (۴)

اگرچه ایمونوگلوبولین های منوکلونال در تعداد کمی از بیماران پسودولنفوم معده گزارش شده، ولی معمولاً بعنوان یک معیار برای پرولیفراسیون بدخیمی مثل لنفوم بدخیم، مورد قبول است. (۶)

از لحاظ اندازه سلول، لنفوسیت های موجود در GPL هسته کوچکی دارند. بنابراین لنفوم های هیستوسیتیک (Large cell) و لنفوم لنفوبلاستیک، بر اساس اندازه سلول و ایندکس میتوتیک تشخیص داده میشوند. تشخیص افتراقی عمده در مورد سایر ضایعات لنفوسیت های کوچک است مثل WDL و PDL و لوسمی لنفوسیتیک مزمن (CLL). (۱)

PDL را میتوان با استفاده از مورفولوژی هسته و فقدان مراکز زایگر تشخیص داد و WDL و CLL هر دو از لحاظ اندازه هسته، مورفولوژی و میزان میتوز مشابه GPL هستند ولی WDL (و احتمالاً CLL) مراکز زایگر نخواهند داشت و درگیری غدد لنفاوی در آنها مشاهده میشود. شمارش مطلق لنفوسیت های خون محیطی باید در بیماران، برای رد کردن تشخیص CLL انجام شود. (۱)

lymphoma منومورف نبوده بلکه پلی مورف است. همچنین لنفوم Small (Well differentiated) lymphocytic بدون وجود آتی پیسم سلولی در مناطق خارج عقده های لنفاوی دیده میشود. به همین دلیل خیلی از پروسه های راکتیو Extranodal ممکن است با لنفوم بدخیم اشتباه شوند. بیش از ۵۰٪ مواردی که ابتدا لنفوم بدخیم تشخیص داده میشوند، وقتی مجدداً بررسی شوند جزو دسته پسودولنفوم جای میگیرند. (۵) از نظر افتراق پسودولنفوم و لنفوم نکاتی یادآوری میشود: در مقایسه با لنفوم معده، GPL معمولاً از نظر اندازه کوچکتر بوده و در یک دهه سنی زودتر از سن شیوع لنفوم بروز میکند. (سن شیوع پسودولنفوم در دهه ششم و در مورد لنفوم در اواخر دهه ششم و دهه هفتم است) (۱).

برخلاف لنفوم معده که اغلب حدود لترال مشخص دارد، در اغلب موارد پسودولنفوم ها حاشیه مشخصی ندارند (۳) ولی نوع ندولار همانطور که قبلاً شرح داده شد، حاشیه کاملاً مشخصی دارد.

از لحاظ هیستولوژیک، انفیلترای سلولی در لنفوم بدخیم غالباً منومورف و در پسودولنفوم پلی مورف میباشد و علاوه بر لنفوسیت های کوچک با هسته گرد، تعدادی ائوزینوفیل و پلازما سل بخصوص در نزدیک قسمتهای زخمی، دیده میشود. البته همانطور که ذکر شد در این مورد استثناءهایی وجود دارد. مهم ترین یافته در تأیید تشخیص پسودولنفوم، وجود فولیکول های لنفاوی با مراکز زایگراست. ولی وجود مراکز ایگر را به تنهایی نباید ملاک خوش خیمی دانست. زیرا ممکن است مراکز زایگر در لنفوم هم دیده شود ولی در اغلب موارد این ساختمان ها محدود به مناطق محیطی لنفوم بوده و در حاشیه آن دیده میشوند. بنابراین وجود فولیکول های لنفاوی با مراکز زایگر در عمق و قسمت وسط انفیلترای لنفوئید اهمیت دارد. (۱)

فعالیت میتوتیک در GPL پائین است (3/10 hpf) و از این نظر به لنفوم لنفوسیتیک

well differentiated (WDL) و (PDL) poorly-differentiated شباهت دارد. (۱)

فیروز در ضایعات پسودولنفوم غالباً مشاهده میشود. اگرچه خیلی از موارد لنفوم نیز حاوی فیروز است، ولی طرح آن کاملاً متفاوت میباشد. انفیلترای سلولی در

بطور خلاصه میتوان موارد افتراق این دو ضایعه را (پسودولنفوم و لنفوم) در جدول زیر طبقه بندی نمود: (۲۰۱)

پارامتر	پسودولنفوم معده	لنفوم معده
- اندازه هسته لنفوسیت ها	کوچک	غالباً " بزرگ ، بعضی کوچک
- مورفولوژی هسته	گرد	لنفوسیت های کوچک شکافدار و کشیده
- بلوغ سلولی	لنفوسیت - پلاسما سل ، وایمونوبلاست بالغ	آتی پیسم سلولی (لنفوم Small lymphocytic استثناء است) .
- مراکز زایگر (داخل ضایعه)	دیده میشود	دیده نمی شود
- انفیلترای پلی مورف	همیشه وجود دارد	ندرتاً " وجود دارد
- ایندکس میتوتیک	پائین	معمولاً " بالا
- بستر گرانولاسیون زخم	معمولاً " وجود دارد	معمولاً " وجود ندارد
- فیبروز	داخل ضایعه	زیر ضایعه
- عمق تهاجم	مخاط تاسروز	مخاط تاسروز
- نکروز	وجود ندارد	غالباً " وجود دارد
- تهاجم عروقی	وجود ندارد	شایع است
- اندازه تومور	معمولاً " کوچک	معمولاً " بزرگ
- گرفتاری غدد لنفاوی	منفی ، با بعضی موارد استثناء	مثبت یا منفی

و مواردی را که بصورت انفیلتراسیون لنفوسیت های کوچک خوش خیم به همراه مراکز زایگر و به فرم Transmural باشند و فیبروز مشخص و زخم خوش خیم داشته باشند ، (یعنی موارد قطعی پسودولنفوم معده) در نظر میگیریم .
۳- وجود لنفوم در این موارد باید فوکال و سطحی باشد .

با استفاده از این معیارهای قاطع ، طبق گزارش Brooks از ۱۵ بیمار مبتلا به پسودولنفوم معده ، در ۵ مورد پسودولنفوم حاوی لنفوم فوکال بوده است . (یعنی $\frac{1}{3}$ بیماران) (۱) از این ۵ بیمار ، ۴ مورد مرد بوده اند سن بروز بیماری در اینها دهه هفتم و هشتم بوده ، از لحاظ بالینی سابقه طولانی مدت درد اپیگاستر (حداقل ۱ سال) در ۳ بیمار

گزارش مواردی از لنفوم در بیماران مبتلا به پسودولنفوم معده طبق گزارشات Brooks و همکارانش و همچنین Tokunaga ، در تعدادی از بیماران مبتلا به پسودولنفوم معده ، علائم و معیارهای لنفوم بدخیم فوکال دیده شده است . (۶)

معیارهای تشخیصی Brooks برای وجود لنفوم در موارد پسودولنفوم شامل موارد زیر است : (۱)
۱- مواردی که همراه زخم مزمن یا انفیلتراسیون التهابی مزمن بایا بدون زخم باشند در نظر گرفته نشده و به این ترتیب موارد پاسخ نسوج مجاور به لنفوم ، حذف میشود .
۲- گرچه مؤلفین پسودولنفوم های محدود به مخاط را گزارش می کنند ولی در اینجا این موارد حذف میشوند

که از نظر درمان جراحی، اکسیژون کامل در این موارد صورت گیرد.

در این بیماران بعلت تشابه ماکروسکوپی ضایعه با کانسرمعده اغلب اعمال جراحی رادیکال و وسیع صورت میگیرد و قسمت اعظم معده برداشته میشود ولی در صورتیکه اطمینان قطعی از خوش خیم بودن ضایعه وجود داشته باشد، میتوان اعمال جراحی محدودتری انجام داده و برای بیمار گاسترکتومی پارسیل بعمل آورد.

خلاصه و نتیجه:

پسودولنفوم ضایعه‌ای است که در بعضی از قسمتهای بدن و بخصوص در معده دیده میشود. از لحاظ علائم بالینی مشابه زخم پپتیک بوده و از نظر اندوسکوپی و رادیولوژی می‌تواند بصورت ضایعه بدخیم ظاهر کند. بررسی دقیق پاتولوژیک قادر است این ضایعه را از ضایعات بدخیم معده افتراق دهد و در این زمینه معیارهایی نیز وجود دارد.

از نظر پاتولوژی ۳ تیپ شناخته شده است. بعلت گزارش مواردی از لنفوم فوکال در این ضایعات پیشنهاد شده که پسودولنفوم معده را بعنوان ضایعه‌ای یا پتانسیل بدخیمی در نظر بگیریم و در این موارد بررسی های دقیق پاتولوژیک ضروری بوده و از لحاظ درمان جراحی، اکسیژون کامل توصیه میگردد.

وجود داشته، لنفوم همراه این ضایعات در مقایسه با سایر لنفوم‌های معده کوچکتر بوده و $\frac{1}{3}$ قطر ضایعه را در بر می‌گرفته است. از نظر هیستولوژی در ۴ مورد لنفوم Diffuse histiocytic یا Large cell و یک مورد PDL ندولار و دیفوز یا Small cleaved fol-licular center cell lymphoma بوده است.

طبق گزارش دیگری که Tokunaga و همکارانش منتشر کرده‌اند از ۱۵ بیمار مورد مطالعه آنها که مبتلا به پسودولنفوم معده بودند، ۴ بیمار نوع اولسراتیو بیماری را داشتند و از این ۴ بیمار در یک مورد، طبق معیارهای Brooks، لنفوم بدخیم فوکال هم وجود داشته است. (۶) در این بیمار لنفوم در لایه مخاطی و سطحی پسودولنفوم جایگزین شده و $\frac{1}{3}$ ضایعه را در بر می‌گرفته و شامل پرولیفراسیون منتشر سلولهای لنفومی Medium sized با هسته‌های نامنظم و هیپرکروم بوده، از کانون پسودولنفوم مجاور خود توسط فولیکولهای لنفوئید و لنفوسیت های بالغ اطرافشان مشخص بوده است. سلولهای لنفوم فوق بطور ضعیف با Anti-IgM رنگ می‌گرفتند.

بنابراین شواهد می‌توان نتیجه گرفت که پسودولنفوم معده ضایعه‌ای است بصورت پیش درآ مدکه از نظر بیولوژیکی، پتانسیل بدخیمی دارد.

درمان

بعلت احتمال بروز بدخیمی در ضایعات پسودولنفوم معده و ارتباط بین پسودولنفوم و لنفوم معده، پیشنهاد میشود

منابع

کتاب بیماریها و آندوسکوپی دستگاه فوقانی گوارش ۱۳۶۸ تالیف دکتر محمد حسن صالحی کرمانی از انتشارات دانشکده پزشکی واحد دانشگاه علوم پزشکی کرمان.

Endoscopic interpretation M.O. Blackstin 1987.

Deutsche medizinische wochens chrift 104 jahrgang NR. 5 N. Soehendra Und mitarbeitern.

Der Chirurg (1985) 56: 432 435.

Medizin Technik 102 jahrgang heft 6 1982 N. Soehendra.

Gastro Entro Hepatologie 7 87 Paquet Sauerbruch Soehendra.

Praktische gastroentologie. Ernst Hafter 1988.

Therapie der blutenden Oesophagus Und Magen Varizen P.Kiefhaber Und K.Kiefhaber.

Therapeutic Upper Gastrointestinal Endoscopy 1986 (252 255).